TRICHOMONAS VAGINALIS: ALTERAZIONI CITOLOGICHE E COLPOSCOPICHE

D. MINUCCI, M. MEGA, A. CINEL,
G. CALLEGARI, T. MAGGINO, G. TESSARI

Clinica Ostetrica e Ginecologica,
Università di Padova
(Direttore: Prof. A. Onnis)

SUMMARY

Trichomonas vaginalis: cytological and colposcopic alterations.

The cytological and colposcopic aspects associated with vaginal trichomoniasis, are studied.

The nuclear and cytoplasmic modifications were examined in a group of 331 patients. Furthermore, this alterations never appeared of such a gravity to be erroneously considered of dysplasic type. The incidence of flogistic and dysplasic alterations, did not show a significative difference between the group with vaginal trichomoniasis and the other types of flogosis observed in the control groups.

We have studied the colposcopic alterations in the 215 cases (out of 331) in whom, the colposcopy was performed contemporaneously to the colpocytology.

The most frequent benign picture, in the infestation due to trichomonas vaginalis, is the colpitis. Among the suspicious pictures, the red areas prevail over the white ones, and, in both cases, one can note a significative difference with the control groups.

Il comportamento del Trichomonas vaginalis, protozoo flagellato delle dimensioni di 8-15 micron responsabile di una infestazione con quadro sintomatologico e con alterazioni a livello della mucosa cervicovaginale caratteristici, è stato studiato da vari Autori.

Koss e Wolinska ([6]) hanno descritto le modificazioni istologiche provocate dal Trichomonas vaginalis. Questo protozoo attacca direttamente l'epitelio piatto della vagina e dell'esocervice determinando una risposta infiammatoria che giunge a coinvolgere anche lo stroma sottostante. Il primo momento caratteristico di questo tipo di flogosi è costituito dall'iperemia dovuta alla dilatazione dei capillari stromali; compaiono quindi fenomeni di stasi con piccoli stravasi ematici e migrazione leucocitaria che interessa in particolar modo l'epitelio. Molto modesta appare invece la infiltrazione infiammatoria dello stroma connettivale; questi Autori hanno notato infatti che anche nei casi di flogosi con marcato interessamento vascolare e abbondante infiltrazione epiteliale, lo stroma non mostra mai proporzionali segni di infiammazione.

Iperemia ed infiltrazione leucocitaria si accompagnano ad edema che giunge a dissociare le cellule dell'epitelio squamoso; lo strato superficiale di tale epitelio facilmente cade, lasciando lo strato intermedio e quello basale ricoperti da essudato, infiltrati da leucociti e con alterazioni cellulari di vario grado. Molto rara è invece la caduta dell'intero epitelio con la formazione di ulcere.

Sempre a carico dell'epitelio piatto può notarsi in alcuni casi una iperattività dello strato basale più o meno spiccata.

In menopausa può verificarsi a volte, in presenza sempre di Trichomonas vaginalis, un aumento del grado di maturazione cellulare collegato probabilmente al maggior apporto ematico indotto dal processo flogistico, venendosi così a modificare il quadro di atrofia caratteristico di questo periodo; quadro di atrofica che ri-

compare non appena lo stato di flogosi viene risolto.

L'epitelio cilindrico endocervicale, in presenza di Trichomonas vaginalis, va spesso incontro ad un processo di metaplasia squamosa con fenomeni di differenziazione e maturazione che ben raramente sono completi. Tale processo di metaplasia squamosa si arresta infatti, nella maggior parte dei casi, a livello dello strato parabasale e le cellule che lo compongono non mostrano mai gravi alterazioni nucleari.

Caratteristiche simili può avere anche l'epitelio di riparazione che compare nelle zone di ulcerazione eventualmente presenti.

Queste le principali modificazioni istologiche descritte da Koss e Wolinska.

Per quanto riguarda le alterazioni colposcopiche, sempre in presenza di Trichomonas vaginalis, abbiamo notato che la maggior parte degli Autori hanno dato più rilievo all'aspetto tipico della flogosi, cioè al quadro di « colpite », mentre minor attenzione è stata da essi rivolta all'esame degli altri quadri colposcopici.

Coupez, Carrera, Dexeus ([1]) descrivono, ad esempio, vari tipi di colpite: a punti bianchi, a punti rossi, focale, vescicolare, ipertrofica, papillare, mettendo in evidenza come l'infestazione da Trichomonas vaginalis si associ con frequenza significativa alla colpite focale e alla colpite a punti rossi.

Scopo della nostra ricerca è lo studio e la descrizione delle alterazioni citologiche e colposcopiche repertate in presenza di Trichomonas vaginalis, ricerca condotta cercando di puntualizzare gli aspetti tipici e di valutare il significato e l'incidenza di tale infestazione rispetto a casi privi di flogosi e a casi con flogosi altro tipo.

MATERIALE E METODI

La diagnosi e lo studio della flogosi dovuta a Trichomonas vaginalis, come anche degli altri tipi di infiammazione, sono stati fatti su prelievi colpocitologici colorati secondo la tecnica di Papanicolaou. La scelta della colorazione di Papanicolaou, che pure non è ottimale per la diagnosi di Trichomonas vaginalis, come ad esempio quella di Giemsa, è dovuta al fatto che la maggior parte dei prelievi citologici sono stati eseguiti nell'ambito del dépistage del carcinoma del collo dell'utero, mentre solo in rari casi vi era un'esplicita richiesta di diagnosi batteriologica.

Per questa ricerca ci siamo riferiti allo stesso periodo e agli stessi casi esaminati nello studio epidemiologico condotto in parallelo a questo.

Dei 351 casi di infestazioni da Trichomonas vaginalis repertati nello studio epidemiologico ne abbiamo preso in considerazione 331, in quanto negli altri 20 casi il Trichomonas vaginalis era associato ad altri microorganismi patogeni e questo avrebbe potuto falsare i risultati della nostra ricerca.

Per lo studio delle alterazioni citologiche abbiamo esaminato inoltre tre gruppi di controllo numericamente omogenei che comprendono casi di flogosi dovuta a miceti e a flora batterica mista e casi in cui non vi era alcuna flora patogena.

Abbiamo quindi diviso i casi esaminati in tre gruppi:

I gruppo: *reperto non interpretabile*, quando l'intensità della flogosi impediva la corretta lettura del preparato;

II gruppo: *reperto interpretabile negativo*, quando le caratteristiche delle cellule desquamate erano tali da non suscitare alcun sospetto oncologico, pur notandosi modificazioni morfologiche dovute alla flogosi o a processi displasici (classi I e II secondo Papanicolaou);

III gruppo: *reperto interpretabile sospetto o positivo*, quando erano presenti alterazioni del tipo della displasia grave, del carcinoma in situ o infine del carinoma invasivo (classi III, IV e V secondo Papanicolaou).

In particolare abbiamo esaminato nel gruppo dei reperti interpretabili negativi le alterazioni citologiche dovute alla presenza di flogosi e le alterazioni di tipo displasico.

Tutto questo naturalmente è stato fatto sia per il gruppo con presenza di Trichomonas vaginalis, sia per i gruppi di controllo con presenza di flora batterica mista e di miceti e per il gruppo privo di flora patogena.

Contemporaneamente al prelievo colpocitologico abbiamo eseguito l'esame colposcopico in 710 pazienti sui 1324 esami colpocitologici studiati pari al 52,8% dei casi.

Abbiamo valutato le immagini colposcopiche ottenute riferendole separatamente ai diversi tipi di flogosi riscontrati e al gruppo privo di flora patogena, comprendendo in quest'ultimo gruppo anche i casi con presenza del solo bacillo di Döderlein.

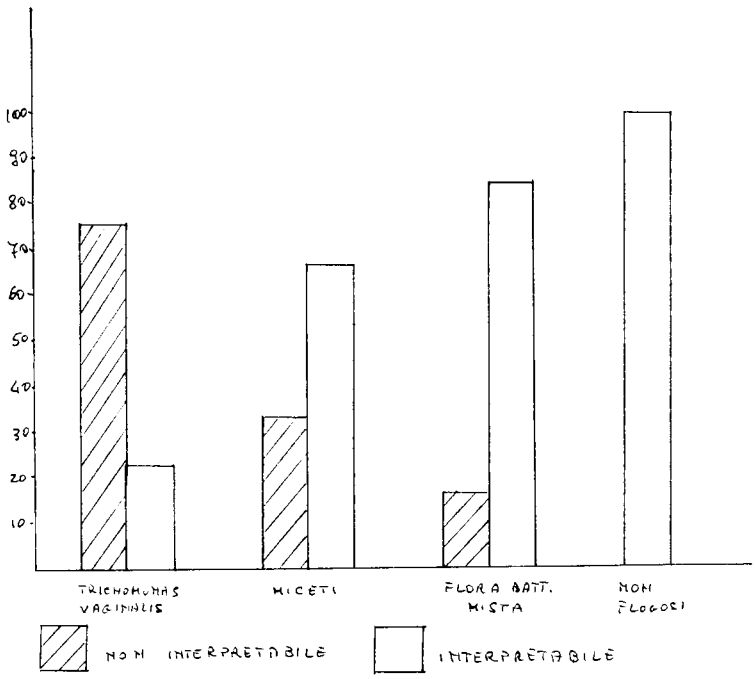

Fig. 1. — Incidenza degli esami colpocitologici non interpretabili ed interpretabili in alcuni tipi di flogosi vaginale.

I quadri colposcopici presi in esame sono i seguenti:

quadri di benignità:
- mucosa originale,
- ectopia,
- trasformazione tipica,
- distrofia,
- colpite,
- polipi;

quadri sospetti:
- aree bianche:
  - leucoplachia,
  - base di leucoplachia,
  - mosaico;
- aree rosse:
  - trasformazioni atipiche.

RISULTATI

La figura n. 1 indica la percentuale dei reperti colpocitologici non interpretabili in rapporto ad alcuni tipi di flogosi vaginale e al gruppo privo di flogosi. Tale percentuale è di gran lunga più elevata in presenza di Trichomonas vaginalis, raggiungendo addirittura il 76,13% dei casi, mentre è del 34,24% in presenza di miceti e del 15,11% in presenza di flora batterica mista. Tutti i reperti risultano interpretabili nel gruppo privo di flogosi.

La distribuzione dei reperti interpretabili nelle classi di Papanicolaou a seconda del tipo di flogosi presente, non ha dimostrato alcun dato riguardante il rapporto tra classi positive o sospette e flogosi da Trichomonas vaginalis. La tab. n. 1 mostra come non vi sia infatti nessun caso sospetto o positivo tra le pazienti affette da Trichomonas vaginalis e neppure tra quelle affette da miceti e che i casi riscontrati tra quelle affette da flora batterica mista sono probabilmente da attribuirsi al maggior nu-

Tab. 1. — *Distribuzione dei reperti interpretabili nelle cinque classi di Papanicolaou.*

	Trichomonas		Miceti		Flora batterica		Non flogosi	
	n.	%	n.	%	n.	%	n.	%
Negativi cl. I e II	79	100	221	100	273	97,20	330	99,70
Sospetti cl. III	—	—	—	—	7	2,45	—	—
Positivi cl. IV e V	—	—	—	—	1	0,35	1	0,30
	79		221		281		331	

mero di reperti interpretabili presenti in tale gruppo.

Nell'ambito dei reperti interpretabili, negativi dal punto di vista oncologico, abbiamo preso in considerazione le alterazioni di tipo displasico e le alterazioni correlate alla presenza del processo flogistico e ne abbiamo valutato l'incidenza in alcuni tipi di flogosi.

La tabella n. 2 mostra come le alterazioni di tipo flogistico si presentino alla lettura dei repetri colpocitologici con una frequenza praticamente uguale nei tre tipi di flogosi considerati passando dal 18,51% per la flora batterica mista al 20,81% per i miceti. Anche nei casi privi di flogosi tali alterazioni si sono riscontrate nel 9,09%; tale fatto si potrebbe spiegare considerando queste alterazioni segno di una flogosi pregressa.

Le alterazioni di tipo displasico compaiono con maggior frequenza (34,81%) in presenza di flora batterica mista, seguono quelle in presenza di Trichomonas vaginalis con il 25,31% e quelle in presenza di miceti con il 18,55%. In particolare poi abbiamo descritto le alterazioni citologiche dovute alla presenza nell'ambiente vaginale del Trichomonas vaginalis.

CELLULE SUPERFICIALI ED INTERMEDIE

Alterazioni a carico del citoplasma sono: *a*) una diffusa eosinofilia che meglio si nota nelle cellule intermedie di regola basofile; *b*) un frequente alone perinucleare, cioè una zona chiara posta ad anello attorno al nucleo; *c*) la presenza di vacuoli citoplasmatici; *d*) una citolisi più o meno evidente.

Le principali alterazioni a livello del nucleo consistono in: *a*) binucleazione; *b*) picnosi; *c*) cariorexi; *d*) e soprattutto in un aumento del volume del nucleo che sposta così il rapporto nucleo/citoplasma a favore del nucleo. Tali nuclei ingranditi presentano però una modesta ipercromasia e una cromatina disposta in fini granuli.

CELLULE PARABASALI

Raramente esse sono presenti nel prelievo colpocitologico di una donna in epoca feconda e regolarmente mestruata, com-

Tab. 2. — *Incidenza delle alterazioni di tipo flogistico e di tipo displasico in alcuni tipi di flogosi vaginale.*

	Trichomonas		Miceti		Flora batterica		Non flogosi	
	n.	%	n.	%	n.	%	n.	%
Reperti interpretabili negativ. .	79	—	221	—	270	—	330	—
Alterazioni di tipo flogistico . .	15	18,98	46	20,81	50	18,51	30	9,09
Alterazioni di tipo displasico .	20	25,31	41	18,55	94	34,81	38	11,52

Tab. 3. — *Incidenza delle mimagini colposcopiche benigne e sospette in alcuni tipi di flogosi vaginale.*

	Trichomonas		Miceti		Flora batterica		Non flogosi	
	n.	%	n.	%	n.	%	n.	%
Immagini benigne	162	75,35	77	79,38	148	68,20	141	77,90
Immagini sospette	53	24,65	20	20,62	69	31,80	40	22,10
	215		97		217		181	

paiono invece in discreta quantità in caso di infestazione da Trichomonas vaginalis. Questo fatto si può spiegare con la caduta delle cellule superficiali e intermedie causata dal Trichomonas vaginalis, che mette allo scoperto le sottostanti cellule parabasali; tali cellule vengono così facilmente asportate al momento del prelievo.

In menopausa invece le cellule parabasali, normalmente presenti nello striscio, aumentano notevolmente di numero, potendo inoltre comparire accanto ad esse anche cellule basali.

Per quanto riguarda le alterazioni colposcopiche, la tab. n. 3 mostra come la percentuale di immagini benigne nel caso di flogosi vaginale considerate unitamente, sia del 74,30% (in particolare 75,35% per quanto riguarda il Trichomonas vaginalis); e come in assenza di flogosi la percentuale sia leggermente superiore (77,90%).

Le lesioni sospette sembrano associarsi con maggior frequenza alla presenza di flora batterica mista (31,80%), seguita da quelle associate a Trcihomonas vaginalis (24,65%), infine da quelle associate a miceti (20,62%). In assenza di flogosi tale percentuale è del 22,10%.

La tabella successiva (n. 4) prende in esame separatamente le immagini colposcopiche benigne.

È proprio riguardo al riscontro colposcopico di colpite che si nota la differenza maggiore tra i vari tipi di flogosi e quella dovuta a Trichomonas vaginalis; infatti in quest'ultima evenienza colpite era evidente nel 51,23% dei casi, mentre in presenza di miceti e di flora batterica mista si riscontrava rispettivamente nel 32,47% e nel 10,14%. Anche nei casi di assenza di flora patogena è stata riscontrata colpite in un 5,68% dei casi da riferirsi probabilmente alla presenza del bacillo di Döderlein.

Nella tabella n. 5 abbiamo posto a confronto i quadri colposcopici sospetti. Le aree bianche considerate nel loro insieme (leucoplachia, base di leucoplachia e mosaico) appaiono nel 60,37% in caso di flogosi dovuta a Trichomonas vaginalis, per-

Tavola 1. — *Immagini istologiche e citologiche in presenza di colpite da Trichomonas vaginalis.* 1) Tessuto esocervicale con infiltrazione leucoistiocitaria dell'epitelio piatta e dello stroma (125 ×, ematossilina-eosina). 2) Tessuto esocervicale con erosione degli strati sperficiali dell'epitelio piatto e con edema ed iperemia dello stroma (125 ×, ematossilina-eosina). 3) Trichomonas vaginalis (1250 ×, colorazione secondo Papanicolaou). 4) Presenza di numerosi trichomonas v. nello striscio vaginale (300 ×, colorazione secondo Papanicolaou). 5) Alterazioni citologiche in presenza di trichomonas v.: binucleazione e alone perinucleare (300 ×, colorazione secondo Papanicolaou). 6) Alterazioni citologiche in presenza di trichomonas v.: aumento del volume nucleare, eosinofilia e vacuolizzazione dei citoplasmi (300 ×, colorazione secondo Papanicolaou). 7) Alterazioni citologiche in presenza di trichomonas v.: cellule metaplasiche con volume nucleare aumentato e lieve ipercromasia (300 ×, colorazoine secondo Papanicolaou). 8) Alterazioni citologiche in presenza di trichomonas v.: cellule metaplasiche con lieve ipercromasia ed eosinofilia citoplasmatica (300 ×, colorazione secondo Papanicolaou).

→

1)

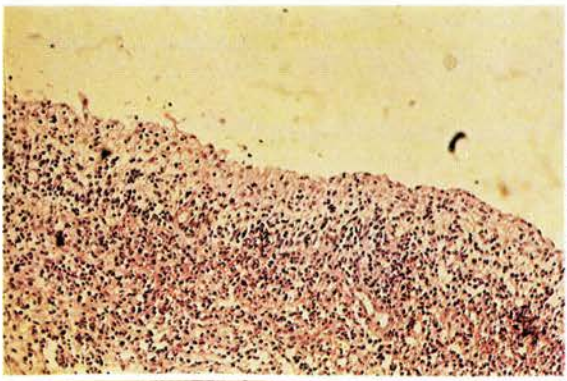

2)

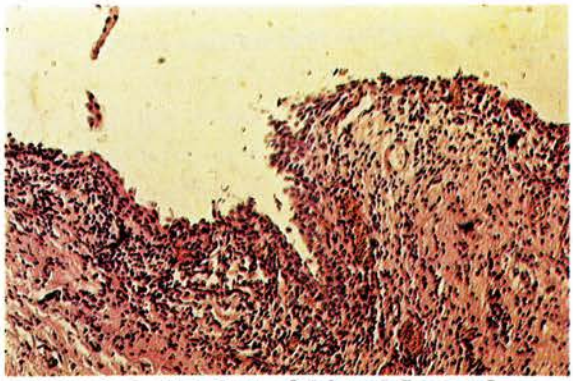

3)

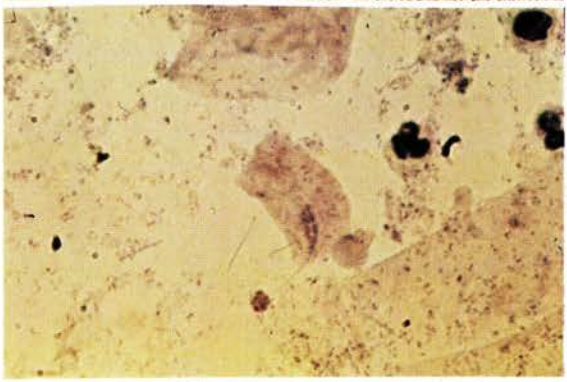

4)

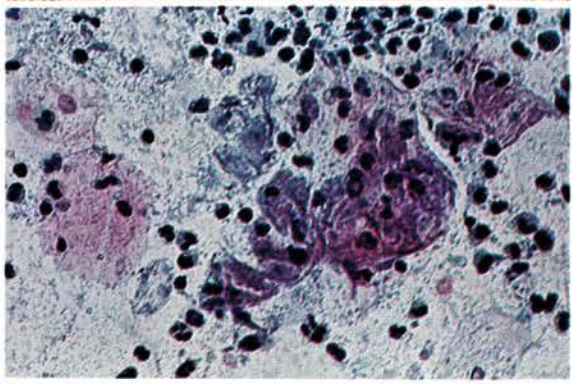

5)

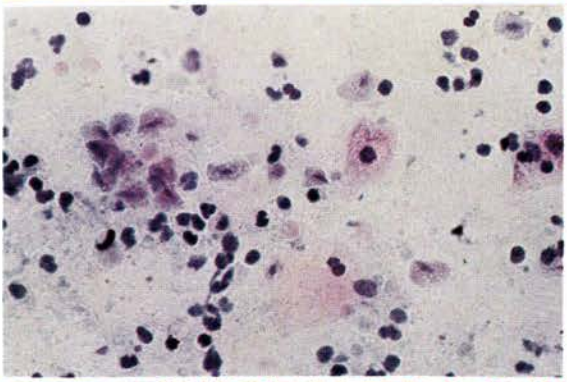

6)

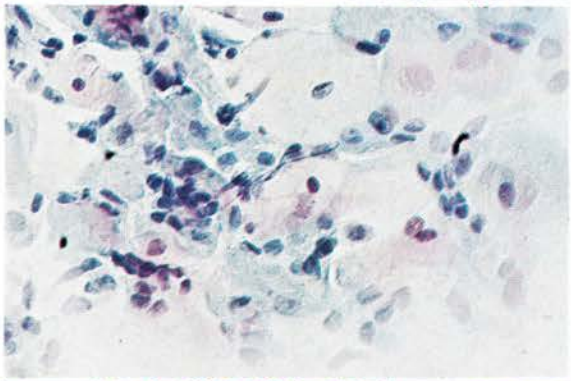

7)

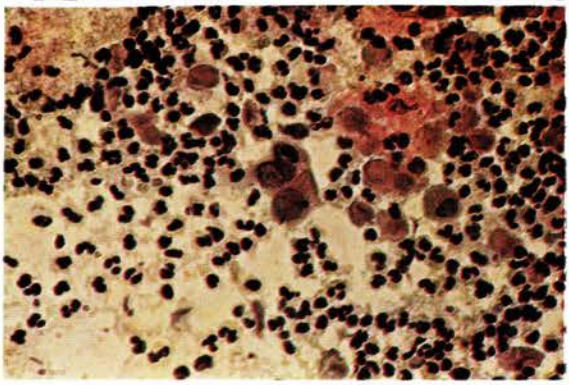

8)

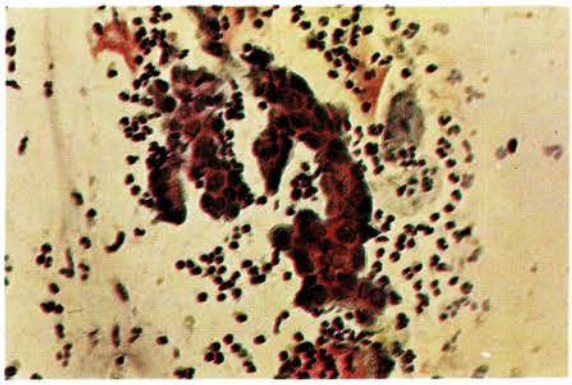

Tab. 4. — *Incidenza dei quadri colposcopici di benignità in alcuni tipi di flogosi vaginale.*

	Trichomonas		Miceti		Flora batterica		Non flogosi	
	n.	%	n.	%	n.	%	n.	%
Mucosa orig. ectopia trasf. tipica	59	36,42	50	64,95	105	70,94	104	73,75
Distrofia	18	11,12	1	1,29	19	12,83	28	19,85
Colpite	83	51,23	25	32,47	15	10,14	8	5,68
Polipi	2	1,23	1	1,29	9	6,08	1	0,71
	162		77		148		141	

centuale che è di molto inferiore di quella relativa agli altri tipi di flogosi, che arriva rispettivamente all'85% per i miceti, al 75,36% per la flora batterica mista e addirittura al 90% in assenza di flogosi. Questa notevole differenza si potrebbe spiegare con il tipo d'azione del Trichomonas vaginalis a livello dell'epitelio cervicovaginale. Infatti questo protozoo aggredisce direttamente l'epitelio squamoso provocando una caduta degli strati superficiali ed un interessamento del connettivo e dei capillari stromali. Probabilmente dunque è questa azione erosiva a rendere meno evidente la presenza delle aree bianche. Si nota però che la base di leucoplachia, quadro caratterizzato da piccole anse vascolari dilatate che affiorano alla superficie epiteliale, compare con una frequenza del 9,43 per cento, percentuale che è superiore a quella riscontrata negli altri tipi di flogosi e nei casi privi di flora patogena.

L'immagine di mosaico si presenta con maggior frequenza in caso di flora batterica mista (11,59%), frequenza che sola supera quella in caso di Trichomonas vaginalis (7,54%).

L'erosione degli strati supeficiali dell'epitelio e l'interessamento del connettivo stromale con la tipica iperemia provocati dal Trichomonas vaginalis potrebbero spiegare anche il comportamento del tutto opposto che mostrano di avere le aree rosse e la trasformazione atipica rispetto alle aree bianche.

Le aree rosse infatti sono state riscontrate nel 22,64% dei casi in presenza di Trichomonas vaginalis, nell'8,70% se asso-

Tab. 5. — *Incidenza dei quadri colposcopici sospetti in alcuni tipi di flogosi vaginale.*

	Trichomonas		Miceti		Flora batterica		Non flogosi	
	n.	%	n.	%	n.	%	n.	%
Aree bianche:								
Leucoplachia	23	43,40	16	80	42	60,87	34	85
Base	5	9,43	—	—	2	2,90	1	2,50
Mosaico	4	7,74	1	5	8	11,59	1	2,50
Totale	32	60,37	17	85	52	75,36	36	90
Aree rosse	12	22,64	—	—	6	8,70	4	10
Trasformazione atipica . . .	9	16,99	3	15	11	15,94	—	—
	53		20		69		40	

ciate a flora batterica mista, nel 10% nel gruppo privo di flogosi, mentre erano assenti nei casi di flogosi dovuta a miceti.

Comportamento simile è risultato essere quello della trasformazione atipica; essa infatti è stata riscontrata nel 16,99% dei casi, percentuale superiore sia a quella ottenuta in presenza di flora batterica mista (15,94%), che a quella in presenza di miceti (15%).

Nessun caso di trasformazione atipica è stato osservato invece nel gruppo privo di flogosi.

CONCUSIONI

Dopo aver analizzato i dati emersi dalla nostra ricerca, possiamo sottolineare alcuni punti sia per quanto riguarda le alterazioni citologiche che per quanto riguarda quelle colposcopiche.

L'esame dei preparati colpocitologici eseguito in presenza di Trichomonas vaginalis ha messo in evidenza:

a) che essi non erano interpretati in una percentuale molto alta (76,13%), percentuale assai più alta di quella riscontrata negli altri tipi di flogosi vaginale;

b) che le alterazioni di carattere flogistico compaiono con una frequenza simile in tutti i tre tipi di flogosi considerati, non distinguendosi particolarmente il Trichomonas vaginalis;

c) che le alterazioni displasiche non sembrano avere un'incidenza significativa in presenza del protozoo, essendo esse comparse con una frequenza maggiore in caso di flora batterica mista;

d) che nessuna conclusione si può trarre sull'associazione tra Trichomonas vaginalis e lesioni sospette o addirittura neoplastiche, non essendo stato repertato nessun caso con la classe III, IV o V in presenza di questo protozoo;

e) che le alterazioni citologiche indotte dal Trichomonas vaginalis si possono notare sia a livello del nucleo che a livello del citoplasma e che inoltre sono coinvolti tutti gli strati dell'epitelio cervico-vaginale. Tali alterazioni non raggiungono mai carattere di gravità tale da poter essere scambiate per alterazioni displasiche.

Per quanto riguarda le alterazioni colposcopiche si può dire:

a) che, tra le immagini benigne, l'aspetto di colpite si presenta con una frequenza pari al 51,3% dei casi, ben superiore quindi a quella relativa agli altri gruppi presi in esame;

b) che tra le immagini sospette si nota una prevalenza netta delle aree rosse rispetto alle aree bianche. Anche all'interno di quest'ultimo gruppo si osserva che è più frequente, nell'infestazione da Trichomonas vaginalis rispetto agli altri tipi di flogosi, il quadro di base di leucoplachia, caratterizzato da anse capillari superficiali e dilatate.

In conclusione si può dire che il Trichomonas vaginalis si associa con significativa frequenza alle immagini colposcopiche in cui sono evidenti la presenza di erosioni, anche parziali, dell'epitelio superficiale e l'interessamento dei capillari stromali.

RIASSUNTO

Scopo della nostra ricerca è lo studio e la descrizione delle alterazioni citologiche e colposcopiche repertate in presenza di Trichomonas vaginalis.

Le alterazioni citologiche sono state esaminate in un gruppo di 331 pazienti. Tali alterazioni sono risultate presenti sia a livello del nucleo che del citoplasma ed inoltre non sono apparse mai di gravità tale da poter essere scambiate per alterazioni di tipo displasico. L'incidenza delle alterazioni di tipo flogistico e di tipo displasico non ha mostrato differenze significative tra il gruppo con flogosi da Trichomonas vaginalis e gli altri tipi di flogosi osservati nei gruppi di controllo.

Le alterazioni colposcopiche sono state studiate nei 215 casi (su 331) in cui, contemporaneamente alla colpocitologia, è stata eseguita la colposcopia. L'immagine benigna più frequente nell'infestazione da Trichomonas vaginalis è la colpite. Tra le immagini sospette predominano le aree rosse rispetto alle aree bianche, notandosi in ambedue i casi una differenza significativa con i gruppi di controllo.

BIBLIOGRAFIA

1) Coupez F., Carrera J. M., Dexeus S.: *Traité et Atlas de Colposcopie*, (Ed.), 1974, Paris.
2) Davis C. H.: *J.A.M.A.*, *157*, 126, 1955.
3) Hunter C. A., Long K. R.: *Am. J. Obst. Gyn.*, *75*, 865, 1958.
4) Kean B. H., Day E.: *Am. J. Obst. Gyn.*, *68*, 1510, 1954.
5) Kolstad P.: *Acta Obst. Gyn. Scand.*, *43*, 4, 1964.
6) Koss G., Wolinska W.: *Cancer*, *12*, 1171, 1959.
7) Lang W. R., Ludmir A.: *Acta Cytol.*, *5*, 6, 1961.
8) Magendie J. H., Leger H.: *C. R. Soc. Franç. Gyn.*, *32*, 469, 1962.